

## RESSECÇÕES PANCREÁTICAS COMPLEXAS COM ENVOLVIMENTO VASCULAR EM TESTEMUNHAS DE JEOVÁ: COMO ABORDAR?

*Complex pancreatic resections with vascular involvement in Jehovah's witnesses: how to approach?*

Eduardo de Souza Martins **FERNANDES**<sup>1,2</sup>, Stéfano do Amaral **FIÚZA**<sup>2</sup>, Felipe Pedreira Tavares de **MELLO**<sup>2</sup>, Leandro Moreira Savattoni **PIMENTEL**<sup>2</sup>, Antonio Augusto Peixoto de **SOUZA**<sup>1</sup>, Ronaldo de Oliveira **ANDRADE**<sup>2</sup>

Trabalho realizado no <sup>1</sup>Departamento de Cirurgia, Faculdade de Medicina, Universidade Federal do Rio de Janeiro e no <sup>2</sup>Serviço de Transplante Hepático, Hospital Adventista Silvestre, Rio de Janeiro, RJ, Brasil

**DESCRIPTORIOS** - Neoplasias pancreáticas. Testemunhas de Jeová

**HEADINGS** - Pancreatic neoplasms. Jehovah's Witnesses

**Correspondência:**  
Eduardo de Souza Martins Fernandes  
E-mail: esmfarnandes@hotmail.com

Fonte de financiamento: não há  
Conflito de interesses: não há

Recebido para publicação: 12/01/2016  
Aceito para publicação: 18/07/2016

 This is an open-access article distributed under the terms of the Creative Commons Attribution License.

## INTRODUÇÃO

A cirurgia do câncer pancreático é desafio técnico ao cirurgião abdominal moderno. As ressecções vasculares, especialmente as venosas, têm se tornado frequentes nos centros especializados, representando de 15-70% das duodenopancreatectomias e procedimentos de Appleby por adenocarcinoma<sup>1</sup>.

No Brasil, o câncer de pâncreas representa a sétima causa de morte por neoplasia em homens e a sexta em mulheres<sup>9</sup>.

O grupo religioso das Testemunhas de Jeová (TJ) inclui mais de um milhão e trezentos mil de seguidores no Brasil, sendo esta a terceira maior comunidade de TJ do mundo, após os Estados Unidos e o México, representando aproximadamente 0,5% da população brasileira<sup>2</sup>.

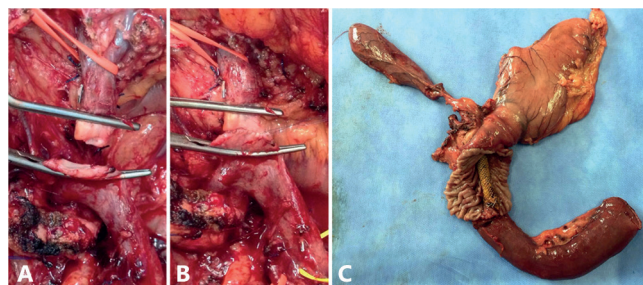
A classe médica enfrenta desafios éticos e legais no tratamento destes pacientes, uma vez que há recusa deste grupo em receber transfusão de sangue ou seus componentes, indo de encontro muitas vezes com dever médico de salvar vidas. Este dilema ético e legal faz com que muitas equipes médicas se recusem a realizar procedimentos cirúrgicos em pacientes TJ<sup>4</sup>.

Operações de grande porte, como as cardiovasculares, torácicas, abdominais e transplantes de órgãos, têm sido realizadas em TJ de forma tímida, com poucas citações na literatura. O princípio da bloodless surgery ("cirurgia sem sangue"), originalmente criado para racionalizar o uso de hemotransfusões, foi posteriormente aplicado a este grupo populacional com sucesso, graças ao advento de selantes, agentes hemostáticos e de técnicas cirúrgicas mais rápidas e precisas<sup>4</sup>.

### CASO 1

Mulher de 69 anos com história progressiva de câncer de mama e de trombose venosa profunda e em uso contínuo de rivaroxaban, se apresenta com perda ponderal de 12 kg em seis meses (peso normal de 84 kg) e icterícia, com colocação de prótese metálica para drenagem biliar interna. Angiotomografia computadorizada mostrou uma lesão na cabeça do pâncreas com o envolvimento da veia mesentérica superior, sem envolvimento linfonodal. Foi submetida a quatro ciclos de quimioterapia neoadjuvante (Folfinirox) e posteriormente encaminhada para tratamento cirúrgico.

A exploração cirúrgica não revelou carcinomatose peritoneal ou metástase hepática. A duodenopancreatectomia foi realizada em conjunto com gastrectomia parcial, colecistectomia e linfadenectomia estendida com uso de pinça seladora (LigaSure® 5 mm). Após a transecção do pâncreas, foi evidenciada uma aderência tumoral da borda direita da veia mesentérica superior. Foi então realizada a sua ressecção parcial com anastomose terminoterminal sem necessidade de enxerto.



**FIGURA 1** – A) Ressecção da veia mesentérica superior; B) anastomose dela terminoterminal; C) peça cirúrgica com exposição do duodeno e prótese metálica

Finalmente, foi realizada reconstrução em única alça jejunal, com anastomose pancreaticojejunal terminolateral ductomucosa com pontos separados, seguida de anastomose biliodigestiva coledocojejunal com pontos contínuos, seguida de gastroentero anastomose com pontos separados (oralis partialis) e enteroentero anastomose com pontos contínuos (Braunn).

A paciente não recebeu hemoderivados e o recuperador de sangue (CellSaver®) não aspirou volume suficiente para ser processado. A hemoglobina não caiu após a operação. A dosagem da amilase da secreção dos drenos no 3º e no 5º dias pós-operatórios não evidenciaram fistula pancreática. Os achados histopatológicos mostraram adenocarcinoma ductal invasivo do pâncreas com tamanho de 4,5 cm e margens cirúrgicas livres (R0). Não foram observadas metástases linfáticas nos 31 linfonodos removidos.

### CASO 2

Mulher de 64 anos com história de doença de Crohn há 18 anos, e múltiplos episódios de colangite e de pancreatite aguda, com múltiplas internações hospitalares para drenagem percutânea de coleções peripancreáticas, apresentou icterícia há três meses após início de tratamento para tuberculose. Exames de imagem evidenciaram massa em cabeça de pâncreas e tinha sido realizada colocação de prótese plástica de via biliar há dois meses. Angiotomografia computadorizada mostrou uma lesão na cabeça do pâncreas com o envolvimento da veia porta, sem invasão linfonodal.

Na exploração cirúrgica, o pâncreas apresentava consistência aumentada difusamente, com múltiplas aderências e algumas coleções peripancreáticas, especialmente em região caudal, intimamente aderidas à flexura esplênica e cólon esquerdo, sem carcinomatose peritoneal ou metástases hepáticas evidentes.

A duodenopancreatectomia foi realizada em conjunto com gastrectomia parcial, colecistectomia, linfadenectomia estendida com auxílio de pinça seladora (LigaSure® 5 mm). Após a transecção do pâncreas a 3 cm do colo pancreático, foi evidenciada infiltração tumoral da veia porta; foi realizada ressecção parcial da veia e sua reconstrução, sem necessidade de enxerto. A margem cirúrgica da borda pancreática foi positiva para malignidade ao exame de congelação. Desta forma, foi optado por pancreatectomia total com esplenopancreatectomia, devido ao aspecto cronicamente doente do pâncreas remanescente e também às múltiplas coleções pancreáticas prévias.

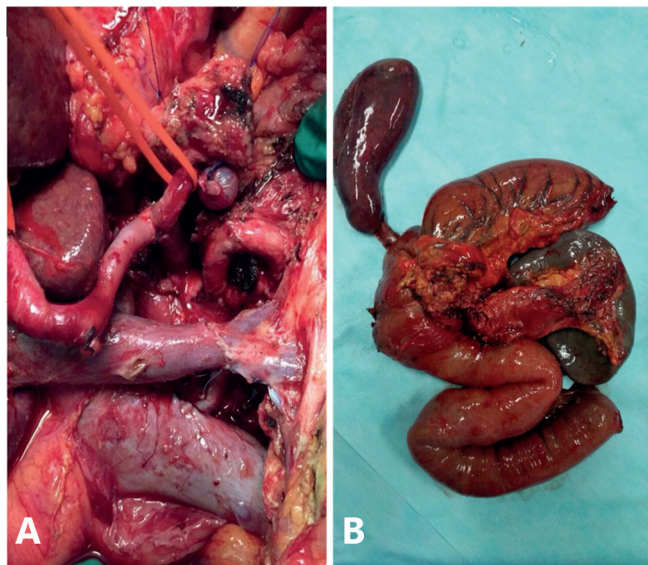


FIGURA 2 – A) Ressecção e anastomose terminoterminal de veia porta; B) peça cirúrgica.

A reconstrução consistiu em anastomose biliodigestiva hepaticojejunal com pontos contínuos, seguida de gastroentero anastomose com pontos separados (oralis partialis) e enteroentero anastomose com pontos contínuos (Braunn). Foram colocados drenos abdominais em loja esplênica e próximo à anastomose biliodigestiva.

A paciente não recebeu hemoderivados e o recuperador de sangue (CellSaver®) recuperou 192 ml de sangue, cuja reinfusão não foi indicada. A hemoglobina caiu de 14,8 mg/dl para com 10,7 mg/dl ao final da operação. A paciente recebeu macronebulização com infusão contínua de aminas vasoativas em dose baixa até o primeiro dia do pós-operatório. A dosagem da amilase da secreção dos drenos no 3º e no 5º dias pós-operatórios não evidenciou fístula pancreática. Os achados histopatológicos mostraram adenocarcinoma ductal focal da cabeça e colo do pâncreas, com extensa pancreatite crônica associada, e margens cirúrgicas livres (R0). Foram observadas três metástases linfáticas nos 32 linfonodos removidos.

## DISCUSSÃO

Nas últimas duas décadas houve progresso considerável na segurança da cirurgia pancreática, com reduções importantes na taxa de complicações, necessidade de transfusão de sangue e mortalidade. No entanto, apesar destas melhorias, ela ainda apresenta grande potencial de sangramento, especialmente nos casos de ressecção vascular, com grande possibilidade de transfusão de hemoderivados.

Como regra geral, os tratamentos não aceitos pelas TJ são a transfusão de sangue total, concentrados de hemácias, plaquetas, glóbulos brancos ou plasma. Albumina, imunoglobulina, vacinas e fatores de coagulação são de escolha individual<sup>3</sup>.

O termo bloodless surgery ("cirurgia sem sangue") refere-se a uma série de medidas no cuidado pré, peri e pós-operatórios que visam reduzir a necessidade de transfusão de sangue alogênico e

melhorar resultados. No pré-operatório a reserva fisiológica deve ser avaliada para estimar a capacidade de suportar a hipovolemia. A massa eritrocitária deve ser melhorada, mesmo na ausência de anemia. Ferro, vitamina B12, folato e eritropoietina podem ser necessários<sup>4</sup> e são usados em diversos protocolos.

A operação deve ser realizada com meticulosa hemostasia com bisturi elétrico ou harmônico e hemostáticos (cera de osso, celulose absorvível ou colágenos)<sup>4</sup>. Recuperadores de sangue são capazes de coletar e filtrar o sangue retirado pela aspiração ou por compressas, o qual pode então ser reinfundido no paciente<sup>6</sup>. Tal uso já é consagrado em transplante hepático por carcinoma hepatocelular<sup>15</sup>. Algumas TJ podem recusar o sangue recuperado a partir de compressas já que ele sofreu interrupção no "circuito de sangue"<sup>12</sup>. Metanálise de 10 estudos em que a recuperação de sangue foi realizada não mostrou diferença significativa na taxa de recorrência de câncer entre aqueles que receberam o sangue recuperado (n=741) e aqueles que não o fizeram (n=1.585). Em alguns estudos, a taxa de recorrência de câncer foi até menor entre aqueles que fizeram uso do equipamento<sup>5,12</sup>, sugerindo que existam efeitos deletérios da hemotransfusão heteróloga na imunidade celular<sup>5</sup>.

A equipe anestésica pode manter hipotensão controlada para minimizar o sangramento intraoperatório. Pode-se empregar a técnica conhecida como hemodiluição normovolemica, que consiste em remover parte do sangue do paciente no intraoperatório, armazená-lo e repor o volume intravascular com cristalóides ou colóides. Deste modo, o sangue perdido durante a operação terá reduzida a concentração de hemoglobina e o removido estará disponível para transfusão (desde de que mantido em um "circuito de sangue" fechado, conforme exigido pelas TJ)<sup>4,8</sup>. Exercícios de respiração e fisioterapia respiratória devem ser otimizados para melhorar o fornecimento de oxigênio. A oxigenoterapia hiperbárica tem sido utilizada com sucesso em alguns casos, com regimes de duas a três vezes ao dia em pacientes com anemia pós-operatória grave, com níveis de hemoglobina de até 2,0 mg/dl<sup>8</sup>.

## REFERÊNCIAS

1. Akbulut S, Kayaalp C, Yilmaz M, Ince V, Ozgor D, Karabulut K, Eris C, Toprak HI, Aydin C, Yilmaz S. Effect of autotransfusion system on tumor recurrence and survival in hepa-tocellular carcinoma patients. *World J Gastroenterol*. 2013 Mar 14;19(10):1625-31.
2. Censo 2010, IBGE. Disponível em: <http://censo2010.ibge.gov.br/>
3. Dixon JL, Smalley MG. Jehovah's Witnesses. The surgical/ethical challenge. *JAMA*. 1981 Nov 27;246(21):2471-2.
4. Gohel MS, Bulbulia RA, Slim FJ, Poskitt KR, Whyman MR. How to approach majorsurgery where patients refuse blood transfusion (including Jehovah's Witnesses). *Annals of The Royal College of Surgeons of England*. 2005;87(1):3-14.
5. Han S, Kim G, Ko JS, Sinn DH, Yang JD, Joh JW, Lee SK, Gwak MS. Safety of the Use of Blood Salvage and Autotransfusion During Liver Transplantation for Hepatocellular Carcinoma. *Ann Surg*. 2015 Oct 22.
6. Ioannis T, Konstantinidis, Peter J. Allen, Michael I. D'Angelica, Ronald P. DeMatteo, Mary E. Fischer, Florence Grant, Yuman Fong, T. Peter Kingham, William R. Jarnagin. Pancreas and liver resection in Jehovah's Witness patients: feasible and safe. *J Am Coll Surg*. 2013 December; 217(6): 1101-1107.
7. Lee BW1, Park MG1, Cho DY1, Park SS1, Yeo JK1. Preoperative erythropoietin administration in patients with prostate cancer undergoing radical prostatectomy without transfusion. *Korean J Urol*. 2014 Feb;55(2):102-5. doi: 10.4111/kju.2014.55.2.102. Epub 2014 Feb 14.
8. McLoughlin PL, Cope TM, Harrison JC. Hyperbaric oxygen therapy in the management of severe acute anaemia in a Jehovah's witness. *Anaesthesia*. 1999 Sep;54(9):891-5.
9. MS/SVS/DASIS/CGIAE/Sistema de Informação sobre Mortalidade – SIM/INCa. Disponível em: <http://svs.aims.gov.br/cgiae/sim/>
10. Schälte G, Janz H, Busse J, Jovanovic V, Rossaint R, Kühlen R. Life-threatening postoperative blood loss in a Jehovah's Witness, treated with high-dose erythropoietin. *Br J Anaesth*. 2005 Apr;94(4):442-4.
11. Torres OJ, Moraes-Junior JM, Fernandes Ede S. Distal pancreatectomy with en-bloc celiac trunk resection for locally advanced pancreatic body cancer (Appleby procedure): case report *Arq Bras Cir Dig*. 2013 Jun;26(2):151-3.
12. Waters JH, Yazer M, Chen YF, Kloke J. Blood salvage and cancer surgery: a meta-analysis of available studies. *Transfusion* 2012; 52:2167.